

# DEPISTAGE RADIOGRAPHIQUE DE LA DYSPLASIE COXO-FEMORALE

NOM: *ACIM MEMORIAM von der Hansteinmühle*

RACE: *Berger de Beauce* N° tatouage: \_\_\_\_\_

SEXE: *Mâle* N° identification électronique: *276098100778527*

Date de naissance: *10.03.2005* N° L.O.F.: \_\_\_\_\_

Vétérinaire: *Dr. WERNER-TUTSCHKU* Date de prise du cliché: *13.03.2006*

Attestation du vétérinaire certifiant la conformité du tatouage: OUI - ~~NON~~

Identification dans l'émulsion :	<span style="border: 1px solid black; border-radius: 50%; padding: 2px;">OUI</span>	- NON	Identification complète du cliché :	<span style="border: 1px solid black; border-radius: 50%; padding: 2px;">OUI</span>	- NON
Radiographie latéralisée :	<span style="border: 1px solid black; border-radius: 50%; padding: 2px;">OUI</span>	- NON	Parallélisme entre fémurs :	<span style="border: 1px solid black; border-radius: 50%; padding: 2px;">OUI</span>	- NON
Extension et symétrie du bassin :	<span style="border: 1px solid black; border-radius: 50%; padding: 2px;">OUI</span>	- NON	Parallélisme fémurs - rachis :	<span style="border: 1px solid black; border-radius: 50%; padding: 2px;">OUI</span>	- NON
Rotules visibles :	<span style="border: 1px solid black; border-radius: 50%; padding: 2px;">OUI</span>	- NON	Rotules en position médiane :	<span style="border: 1px solid black; border-radius: 50%; padding: 2px;">OUI</span>	- NON

Radiographie réalisée :    sous anesthésie générale    sous sédation    sans préparation    non précisé

## LECTURE DU CLICHE

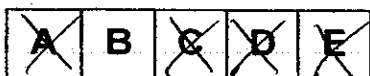
RAPPORTS ARTICULAIRES			TETE ET COL FEMORAUX		
Bonne congruence .....	X	X	Forme et volume normaux .....	X	X
Congruence imparfaite .....			Microcéphalie .....		
Pincement de l'interligne .....			Tête irrégulière .....		
Sub-luxation .....			Tête triangulaire ou aplatie .....		
Luxation .....			Ostéophytose céphalique .....		
			Ostéophytose du col fémoral .....		
<b>ACETABULUM</b>			<b>MESURE DE L'ANGLE DE NORBERG-OLSSON</b>		
Normal .....	X	X	Angle supérieur ou égal à 105° .....		
Insuffisance de profondeur .....			Angle compris entre 100° et 105° .....	X	X
Evasé .....			Angle inférieur à 100° .....		
Aplati .....			Angle inférieur à 90° .....		
Comblé .....					
Rebord acétabulaire crânial enserrant .....					
Rebord acétabulaire crânial non enserrant ...	X	X			
Rebord acétabulaire crânial ouvert .....					
Ostéophytose du rebord acétabulaire crânial					
Ostéophytose du rebord acétabulaire caudal					
			Observations		

RESULTAT DE L'EXAMEN		
A = Aucun signe de dysplasie coxo-fémorale		
B = Etat sensiblement normal .....	X	X
C = Dysplasie coxo-fémorale légère .....		
D = Dysplasie coxo-fémorale moyenne .....		
E = Dysplasie coxo-fémorale sévère .....		

Etat sensiblement normal à droite et à gauche.

LYON, le *12 novembre 2007*

Cotation correspondant à la plus mauvaise hanche



\_\_\_\_\_  
 Professeur Didier FAU